

Caso clínico Clinical Case

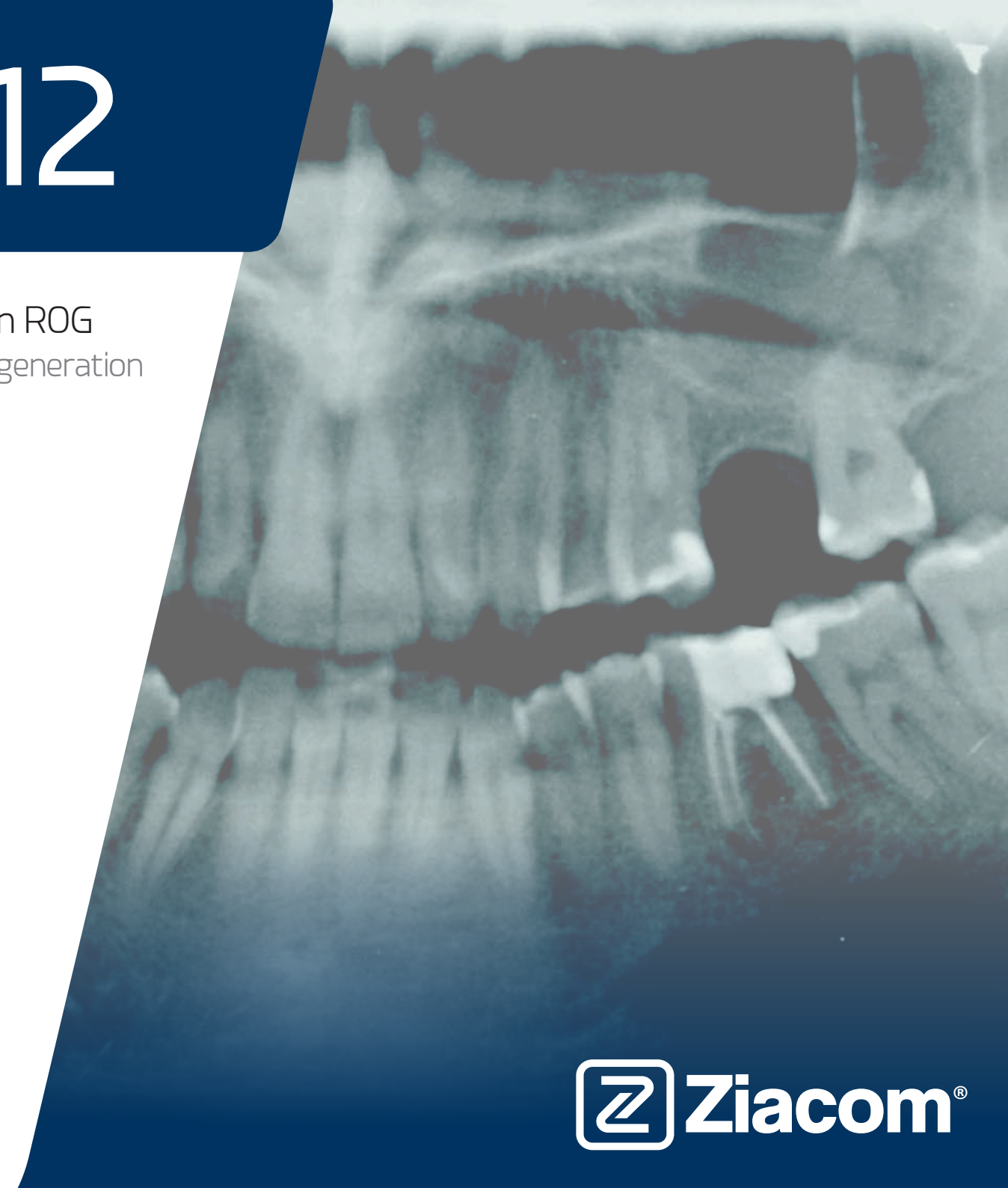12

Implante inmediato post extracción con ROG
/ Immediate implant placement with Bone regeneration

Colaboración / Collaboration:

Dr. Victor Cubillo Blasco

Clínica Artedental - Tenerife



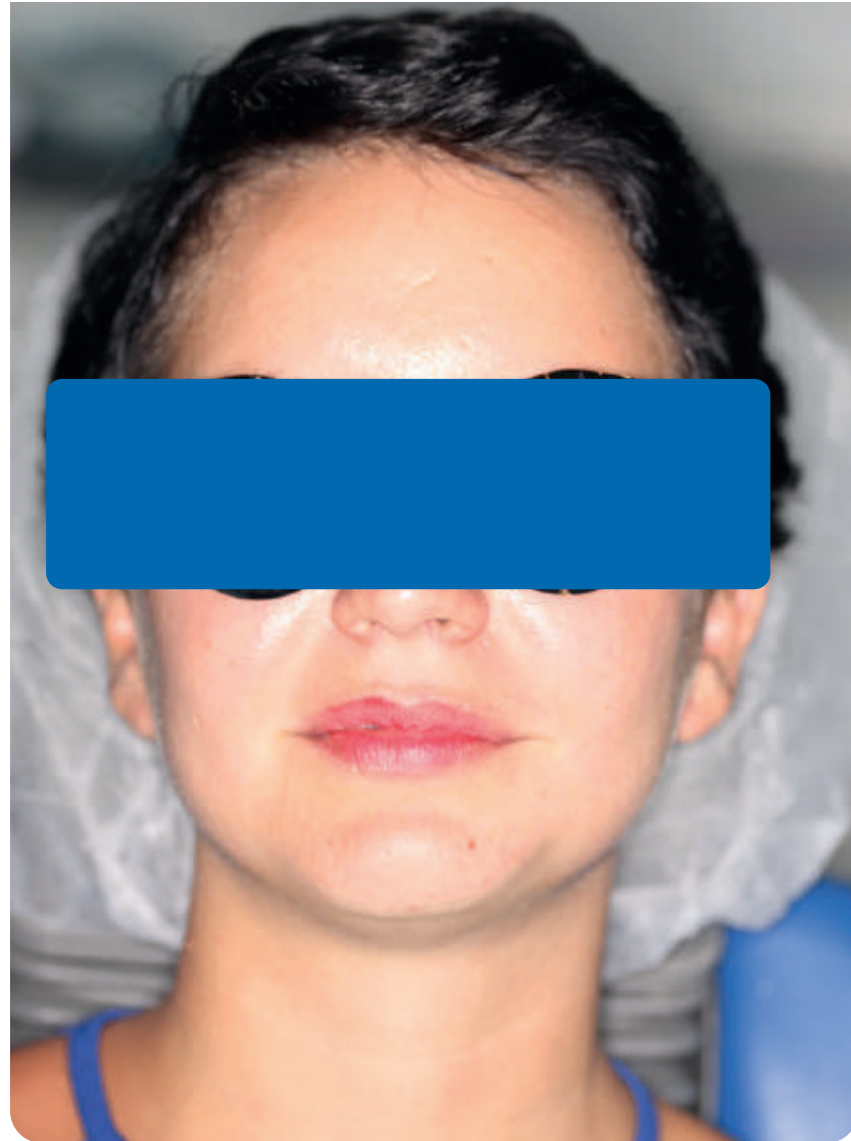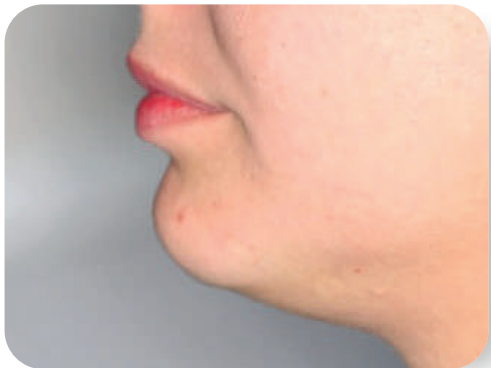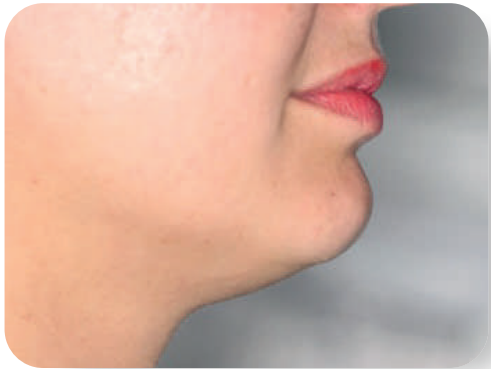- Género: Femenino
- Edad: 27
- Tratamiento: Implante inmediato con ROG
- Tipo implante: ZINIC®

- Gender: Female
- Age: 27 years old
- Treatment: Immediate implant placement with Bone regeneration.
- Type and Implan size: ZINIC®

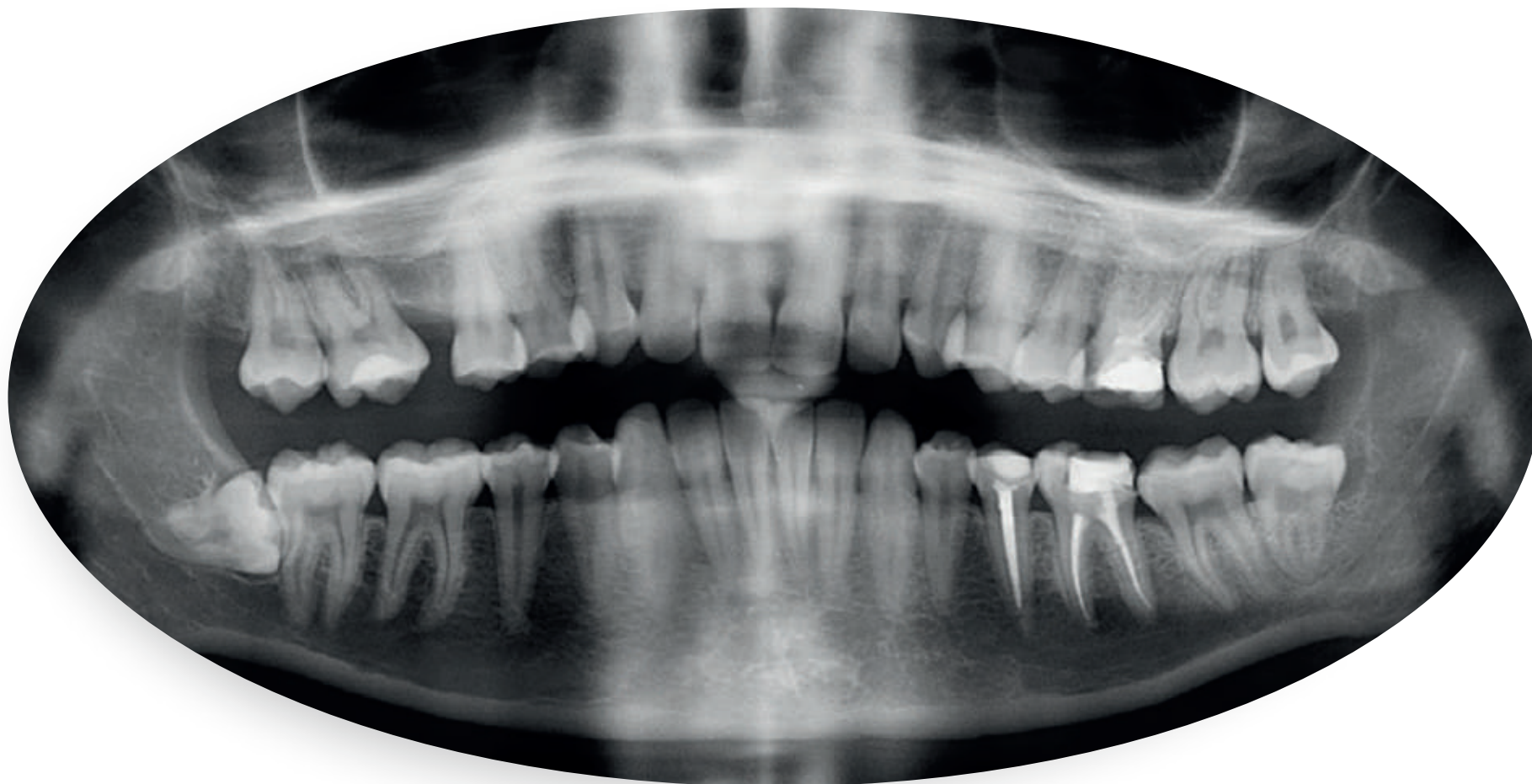


ZINIC®

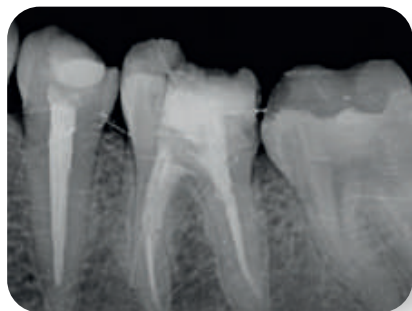
ANÁLISIS FACIAL / FACIAL ANALYSIS



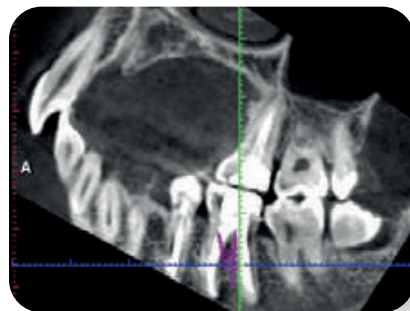
ORTOPANTOMOGRAFÍA / PANORAMIC RX



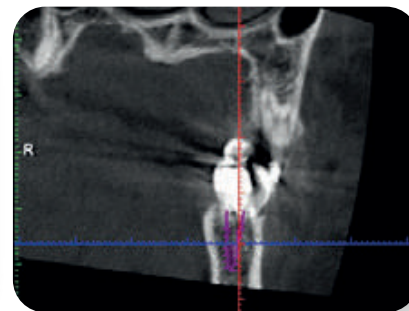
Implante inmediato post extracción con ROG / Immediate implant placement with Bone regeneration



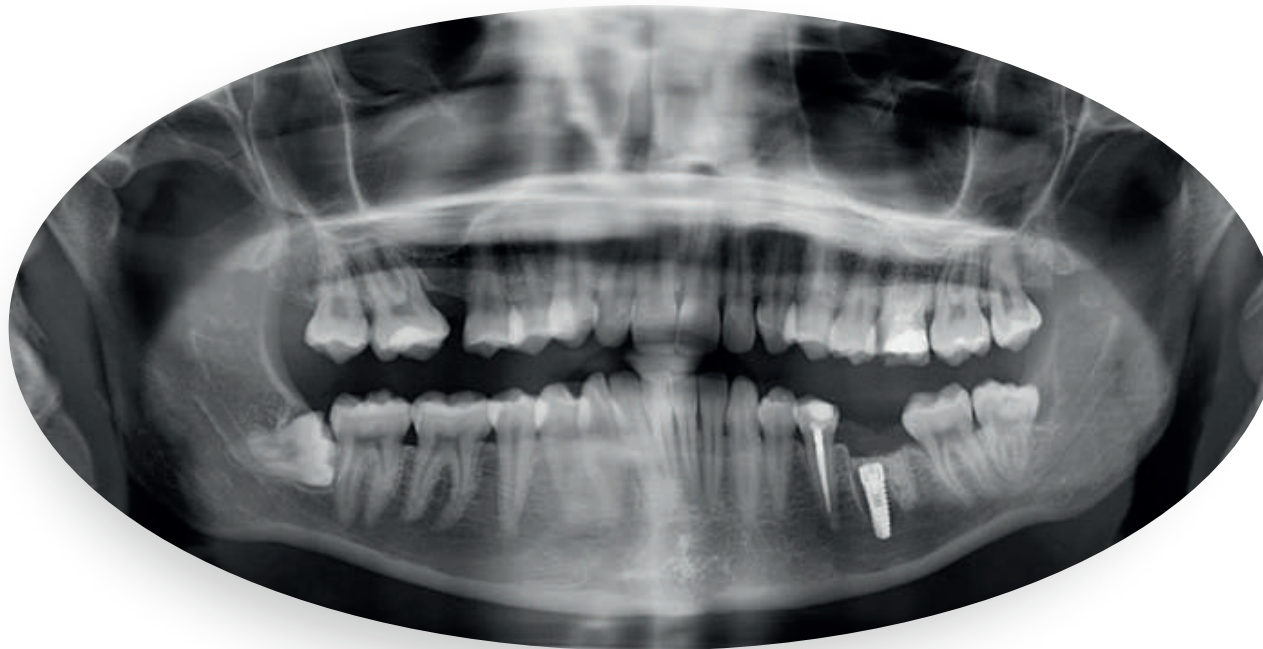
Radiografía periapical inicial
/ Initial periapical x-ray



Planificación con CBCT / CBCT Plan



Ortopantomografía / Orthopantomography





Ziacom[®]

Together for **health**