

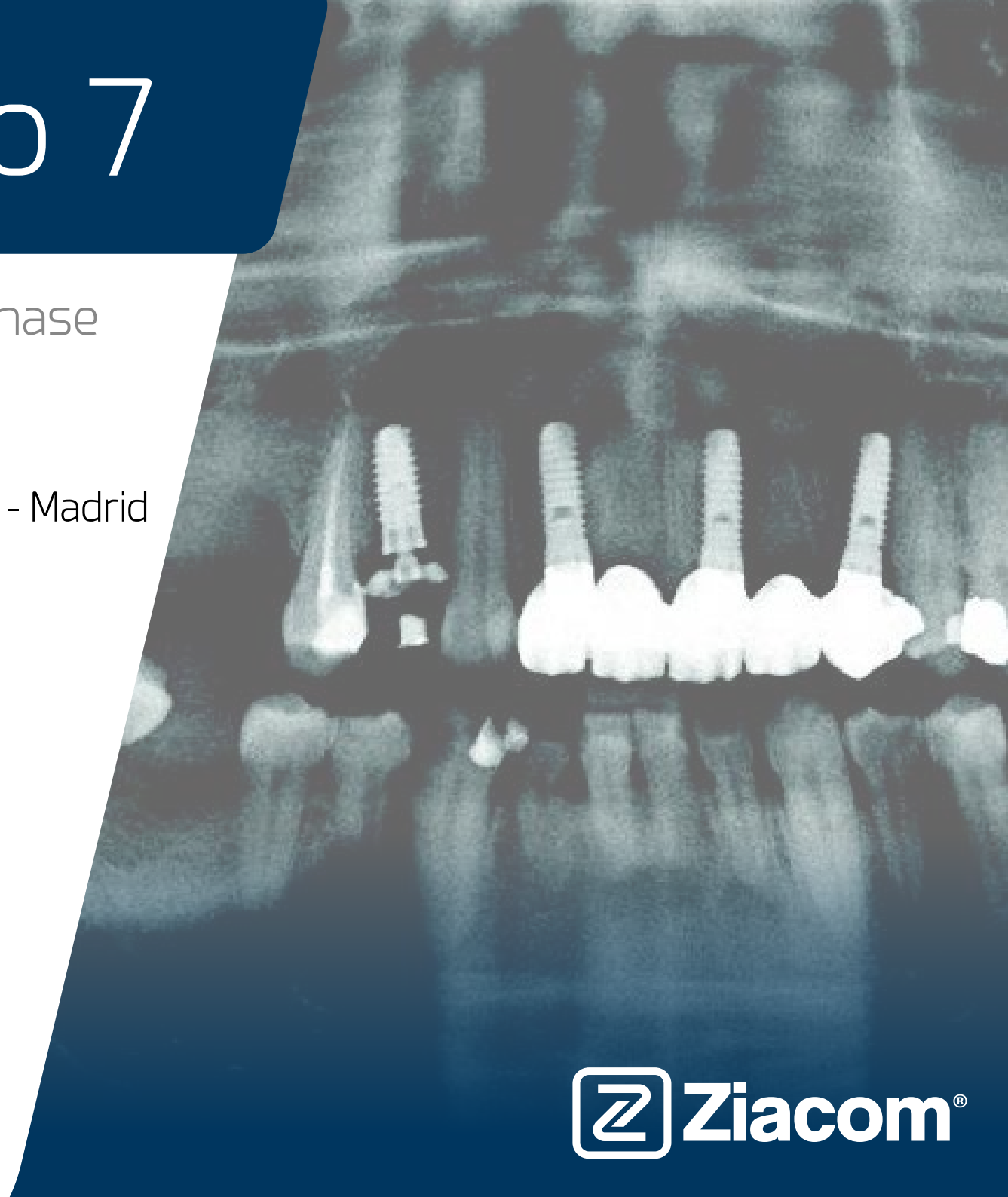
Caso clínico 7

Fase Quirúrgica / Surgical Phase

Colaboración:

Dr. Luis Sepúlveda Salas

Centro de Especialidades Dentales - Madrid



- Género: Femenino
- Edad: 77 años
- Tratamiento: Colocación de Implante All on six

- Gender: Female
- Age: 77 years old
- Treatment: All on six technique

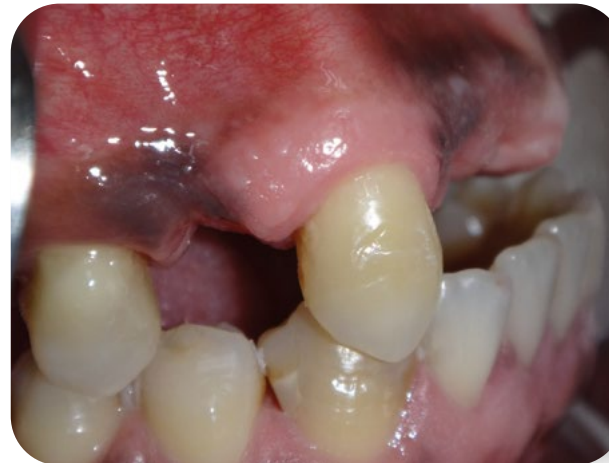
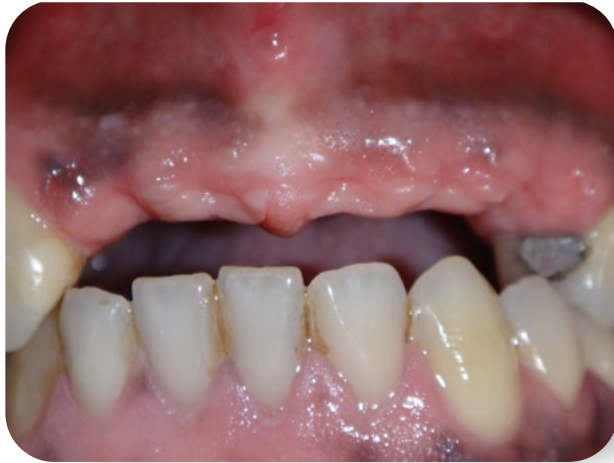
ZM8_N

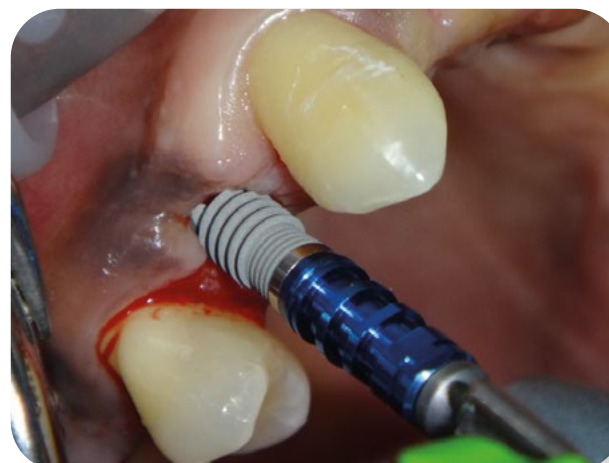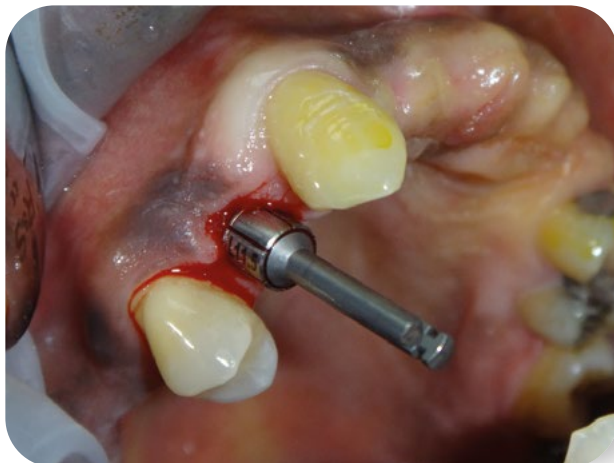


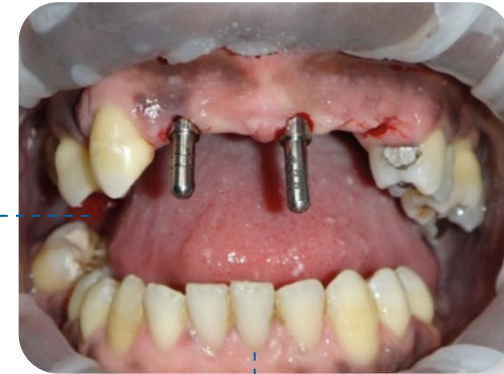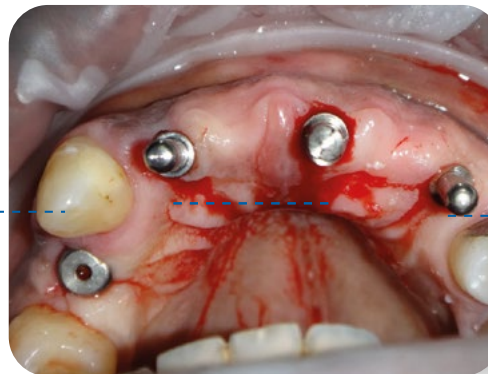
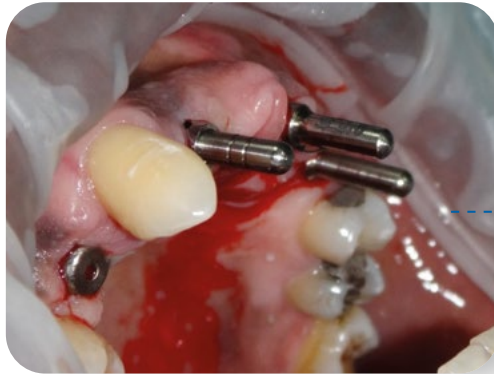ZM8_S

EVALUACIÓN INTRABUCAL / CLINICAL EVALUATION

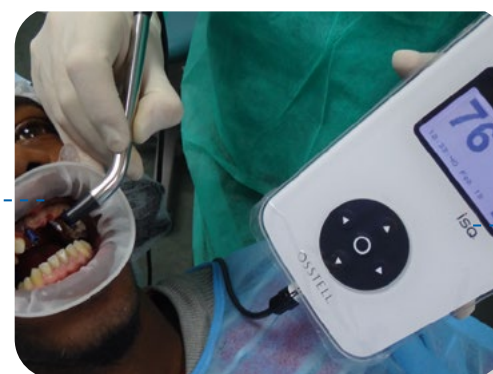
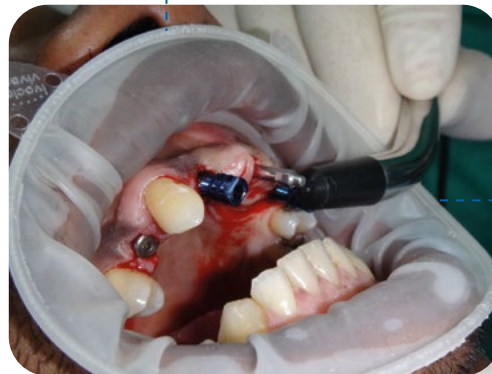
SECUENCIA DE FRESADO Y COLOCACIÓN DEL IMPLANTE / SURGICAL DRILLING AND IMPLANT PLACEMENT

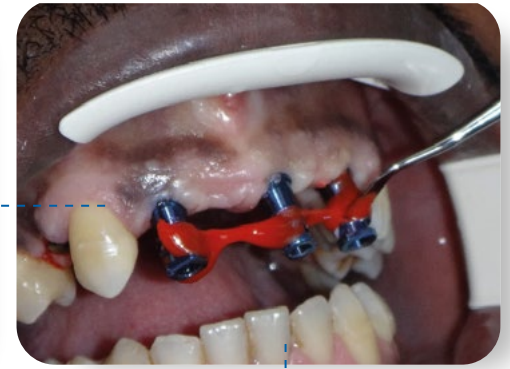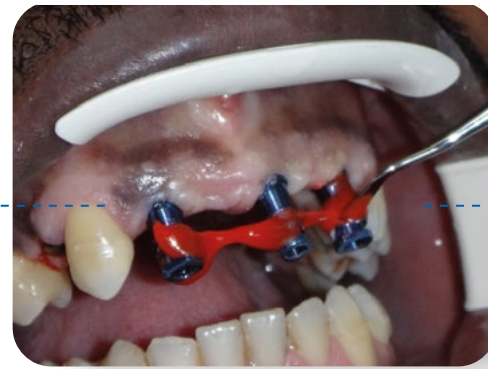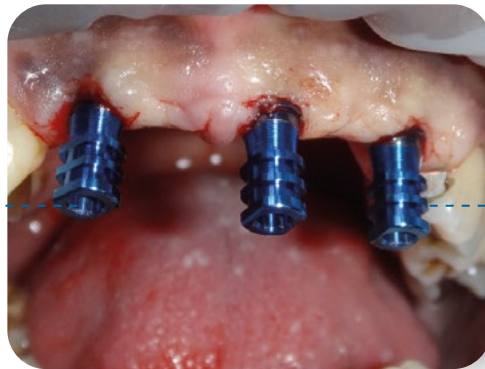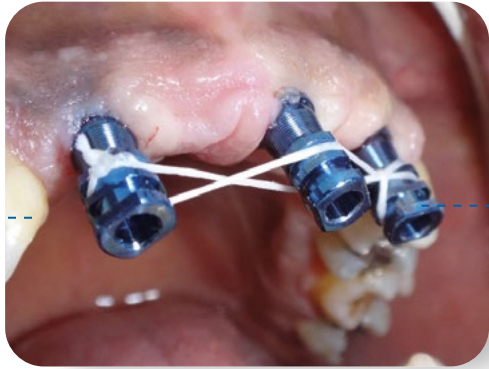




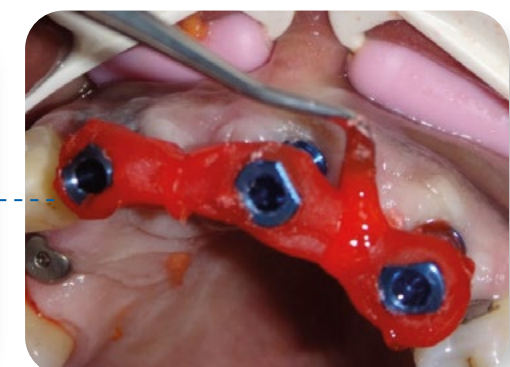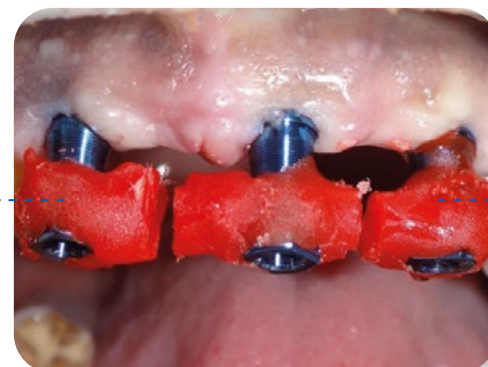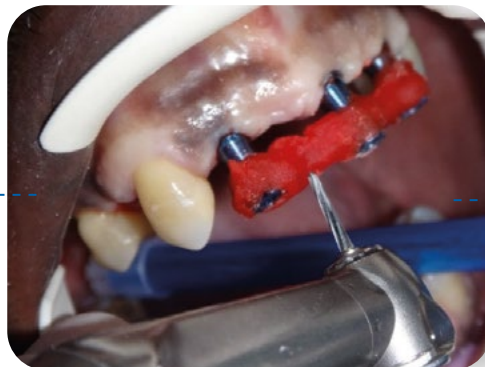
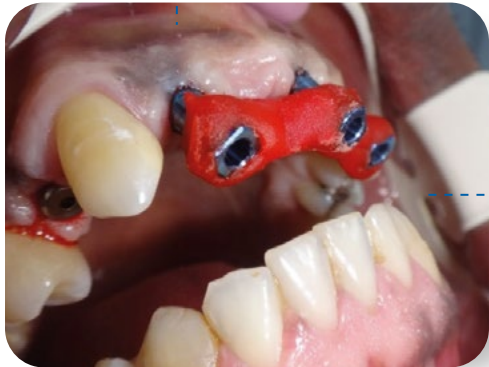Postes de paralelismo
/ Paralleling pins



Medición de ISQ con Osstell® /
Smartpeg® for ISQ with Osstell®

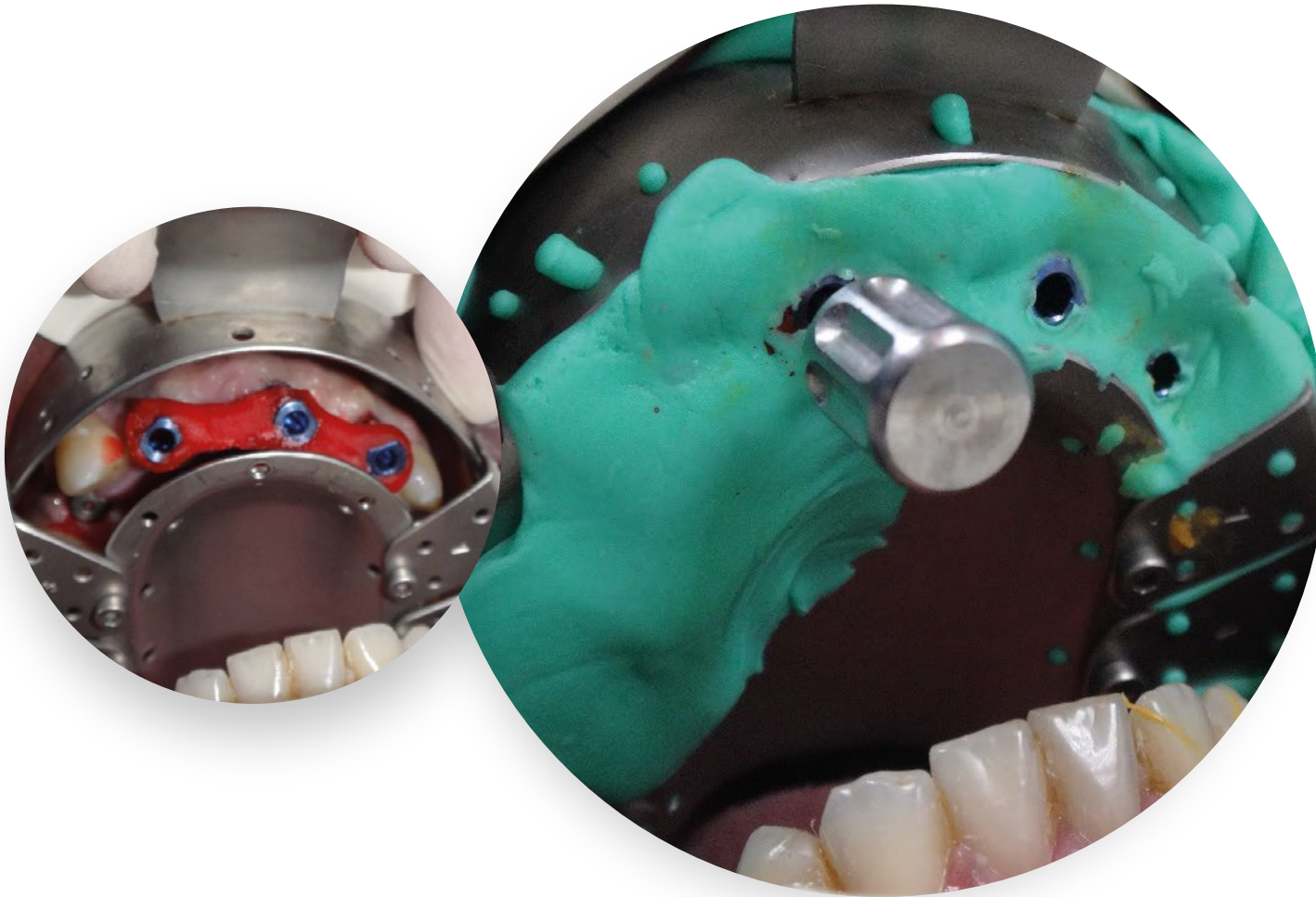


Ferulización de transfer de impresión /
Impression transfer splinting

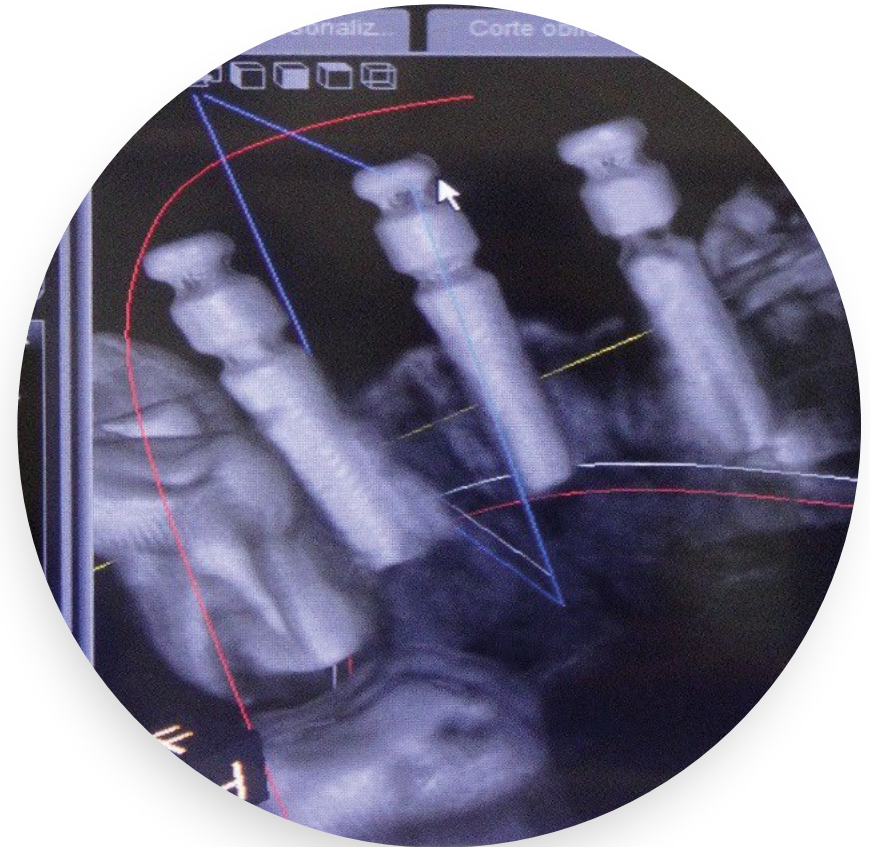
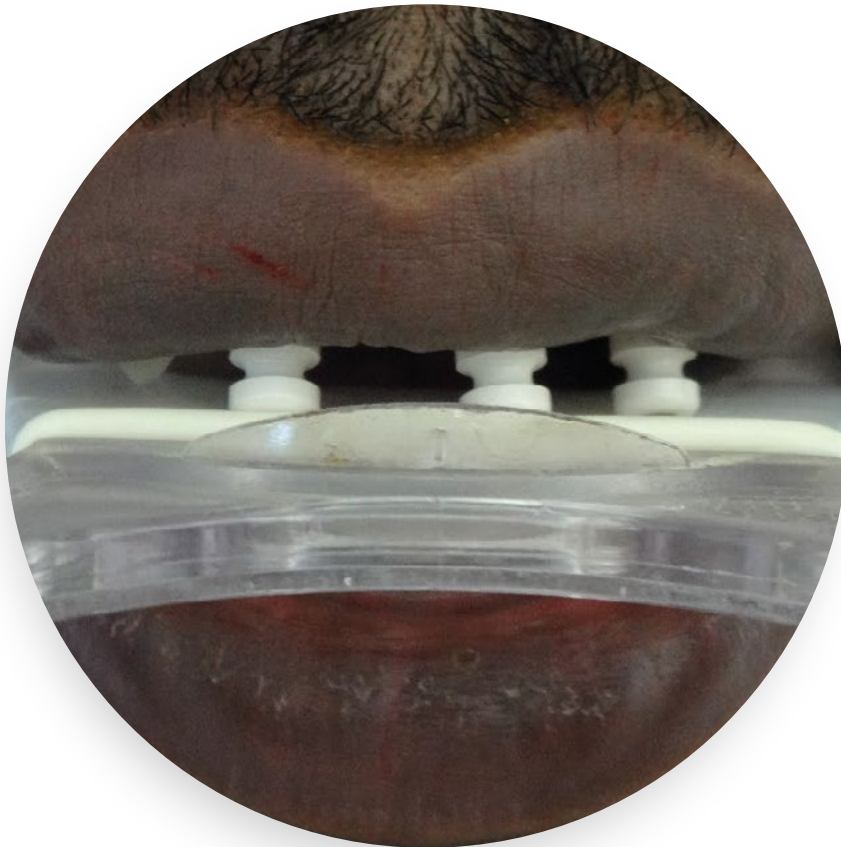

Ferulización de transfer de impresión /
Impression transfer splinting

**VERIFICACIÓN DE LA CUBETA ABIERTA Y TOMA DE IMPRESIÓN /
OPEN TRAY CHECK AND IMPRESSION**

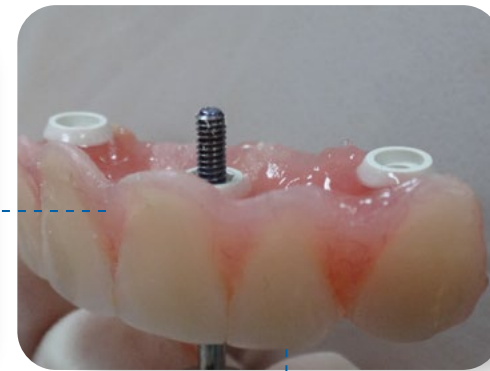
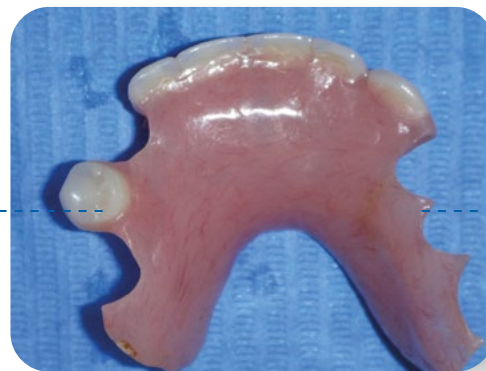
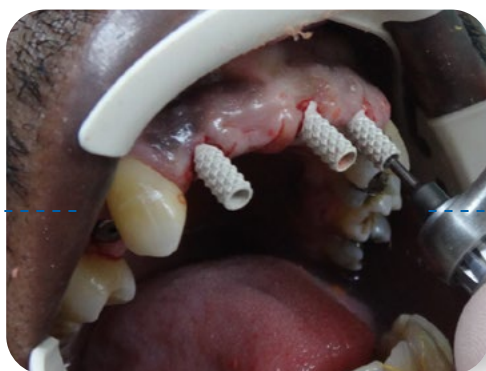
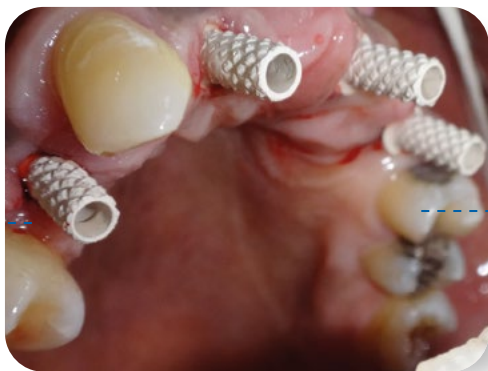**COLOCACIÓN SCANBODIES PARA CBCT /
SCANBODIES PLACEMENT FOR CBCT**

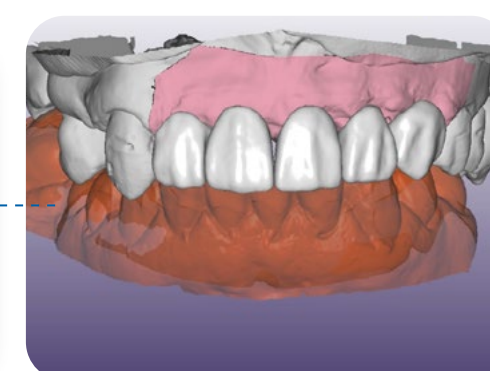
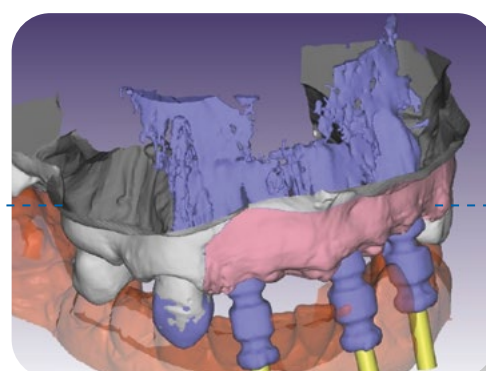
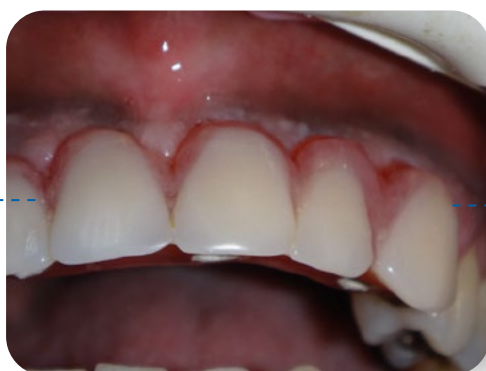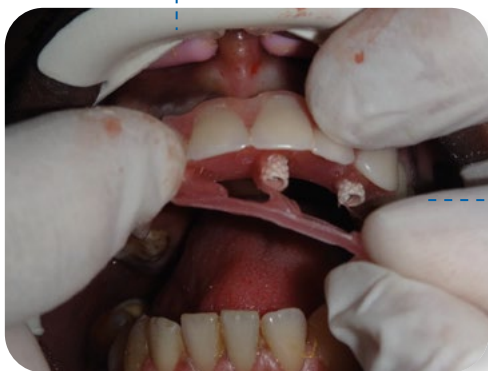


Prótesis fija estética sobre implantes

Provisionalización inmediata con prótesis del paciente /
Provisional immediate loading with patient previous prosthesis



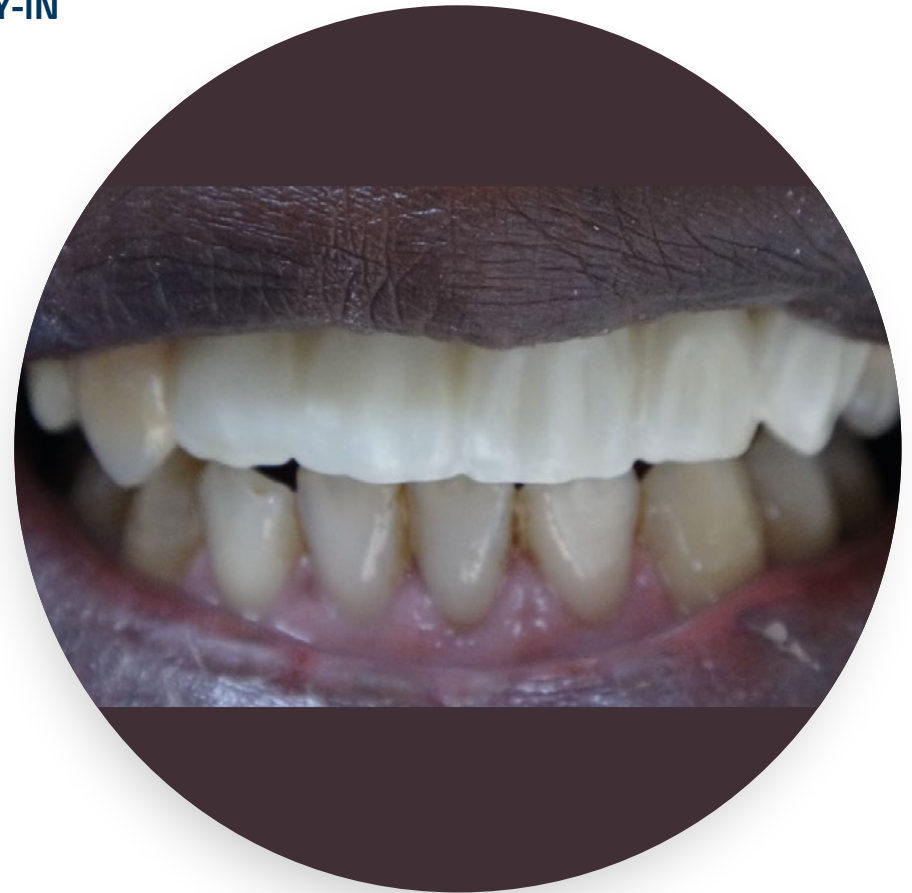
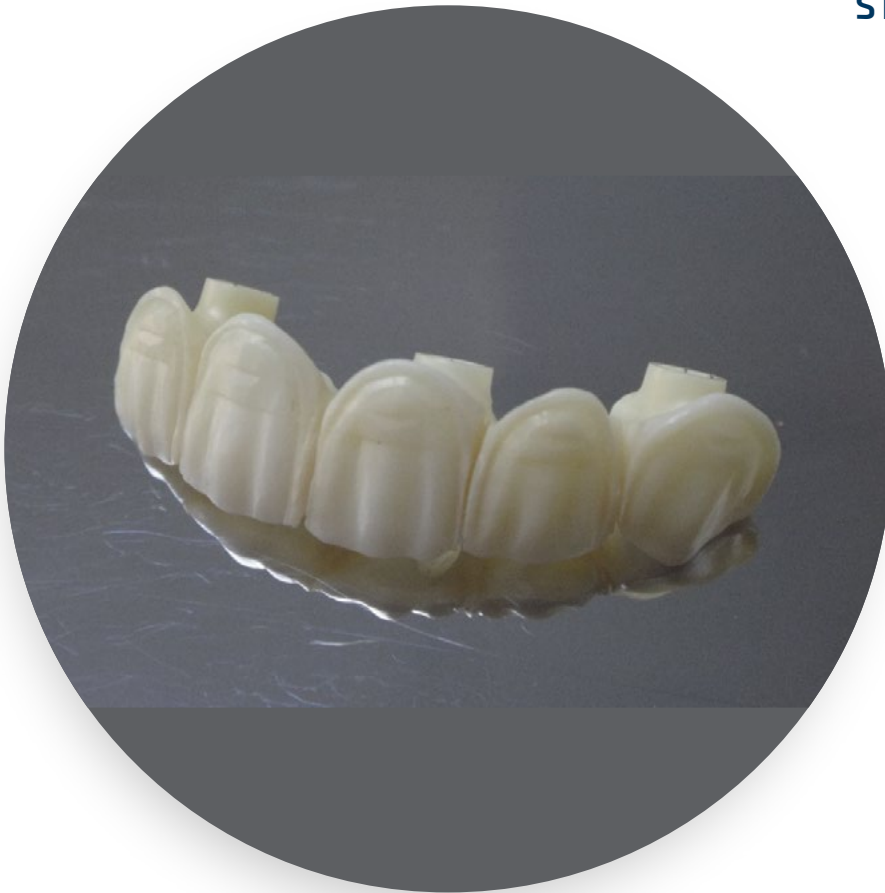Colocación de pilar provisional de peek para carga inmediata /
Provisional peek abutment for immediate loading



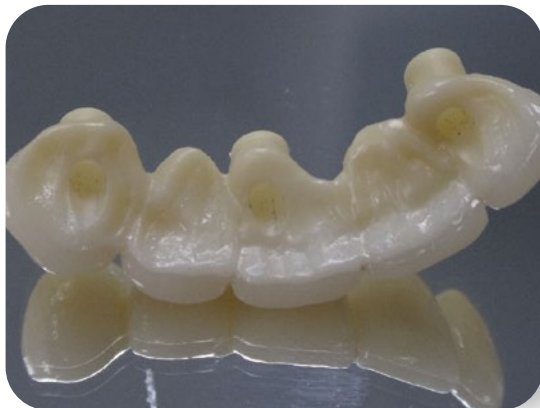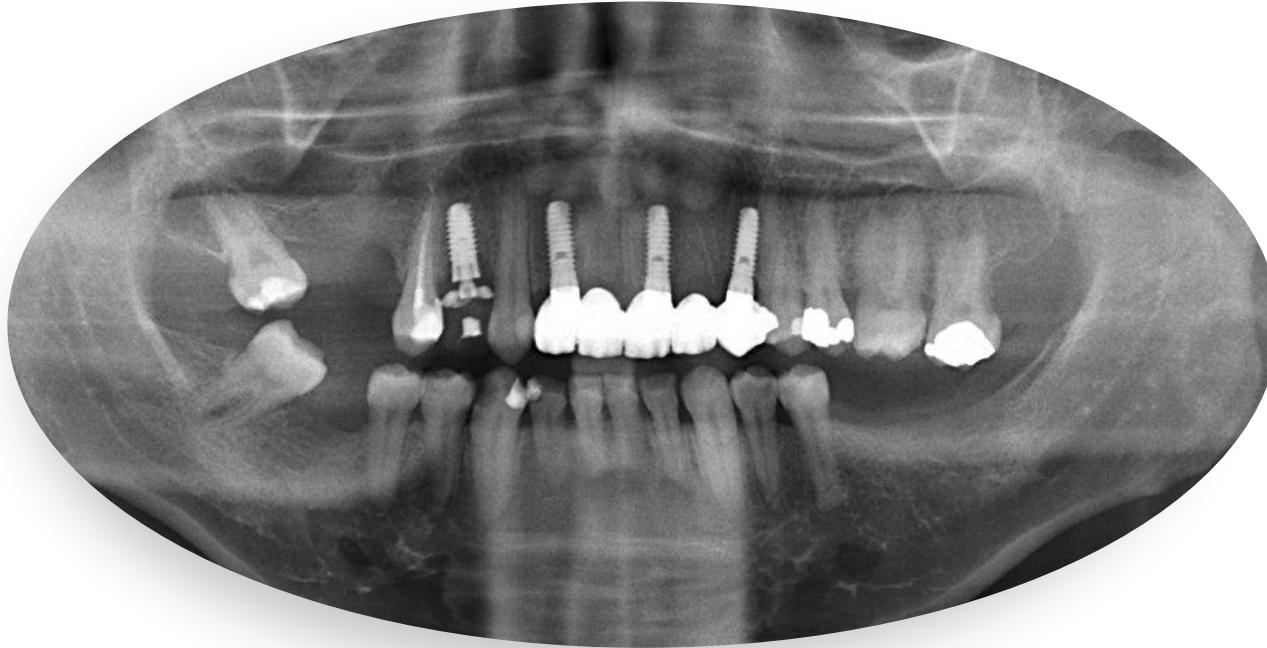
Provisionalización inmediata con prótesis del paciente /
Provisional immediate loading with patient previous prosthesis

Diseño CAD en Ziacor® / CAD design by Ziacor®

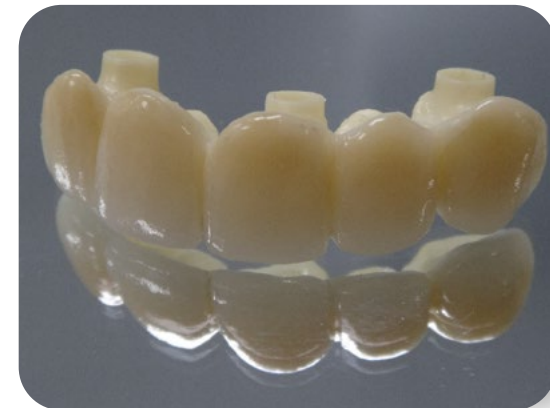**IPRUEBA DE ESTRUCTURA /
STRUCTURA TRY-IN**



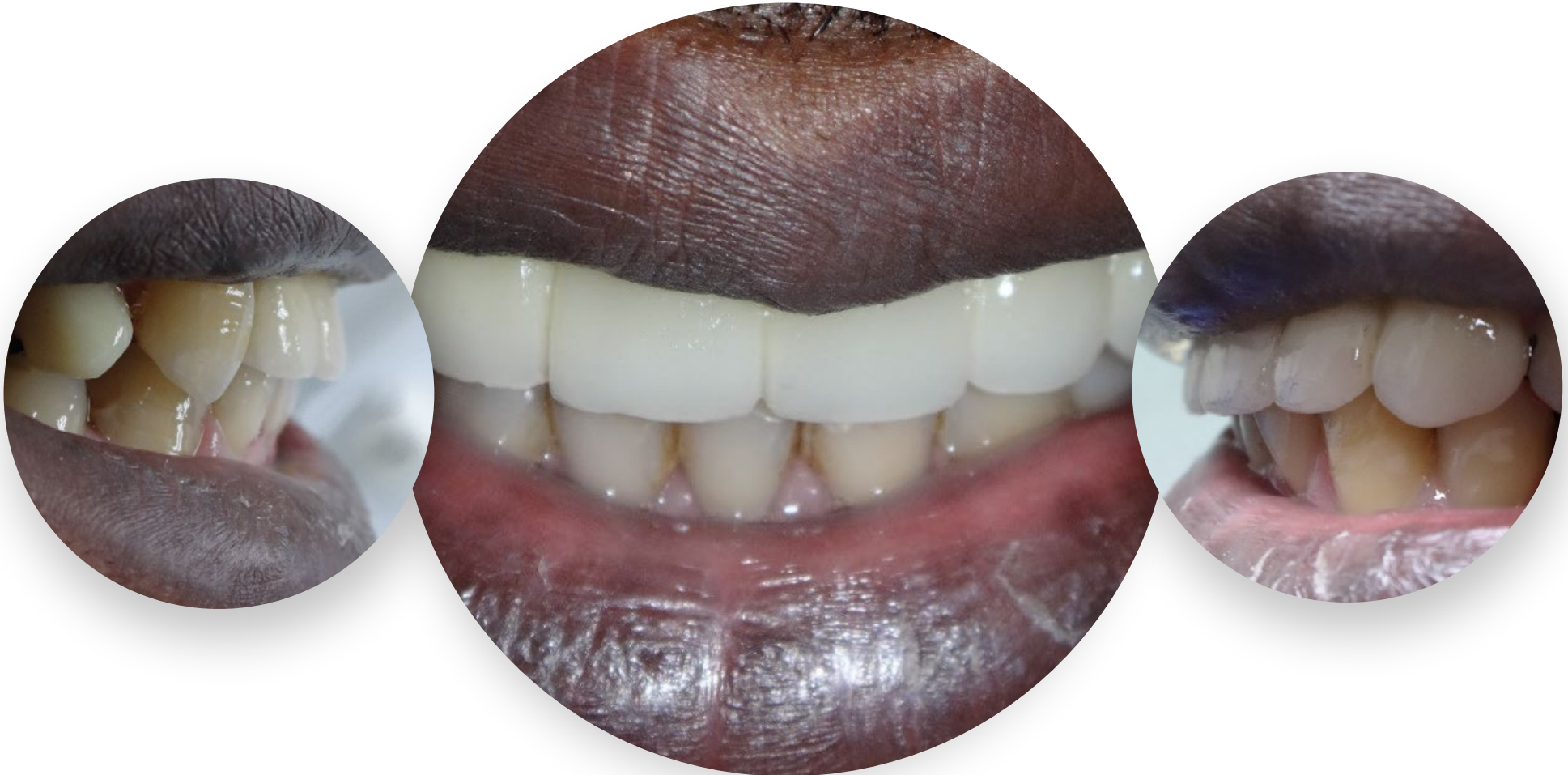VERIFICACIÓN DE AJUSTE PASIVO / PASSIVE ADJUSTMENT CHECK



**PRÓTESIS FINALIZADA /
FINAL PROSTHESIS**



RESULTADO FINAL / FINAL RESULT





Ziacom[®]

Together for **health**